Ultraschall und Szintigrafie

Georg Zettinig

Schilddrüsenpraxis Josefstadt
1080 Wien

Fortbildung "Rund um den Schilddrüsenknoten"

26. 2. 2015, Feldkirch

Erkrankungen der Schilddrüse

Gestörte Funktion

der zugrunc

tur

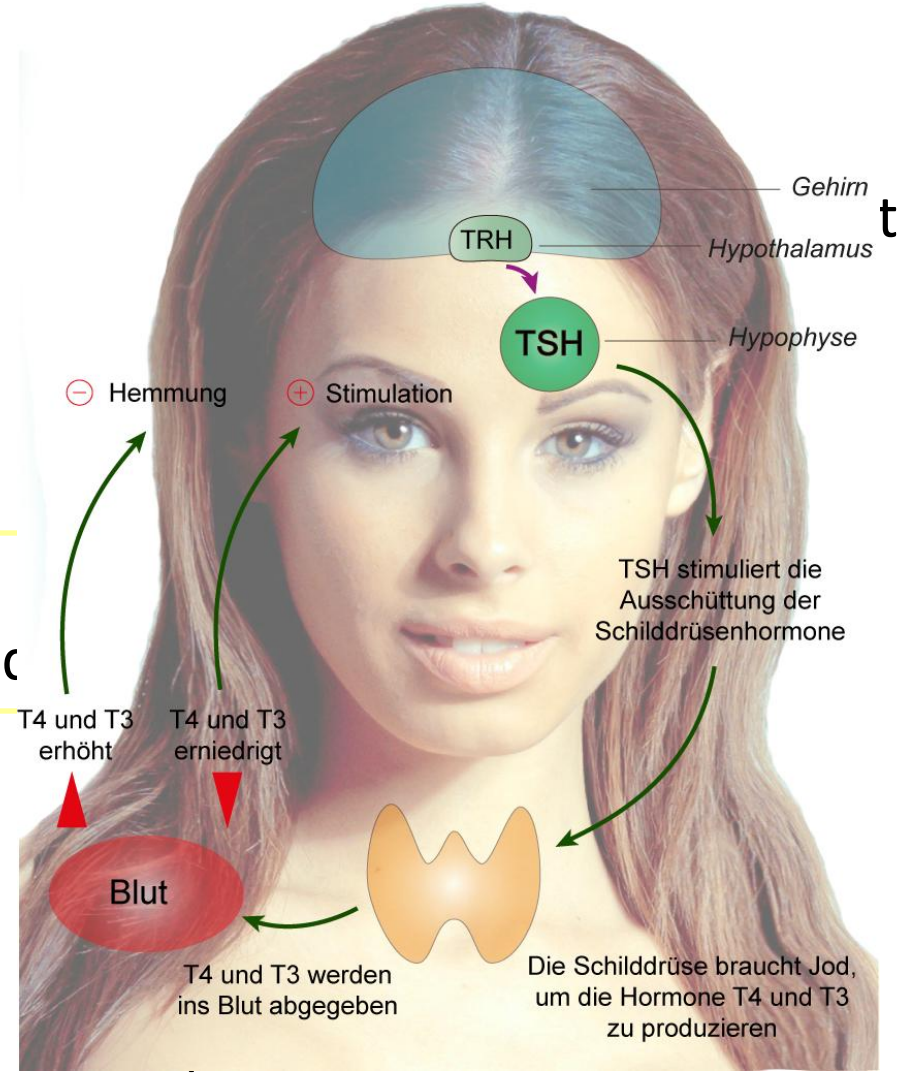

SCHILDDRÜSENPRAXIS JOSEFSTADT

Zettinig 2015

Erkrankungen der Schilddrüse

Gestörte Morphologie/Struktur

Erkrankung

Therapie

SCHILDDRÜSENPRAXIS JOSEFSTADT

Zettinig 2015



SCHILDDRÜSENPRAXIS
JOSEFSTADT

Zettinig 2015

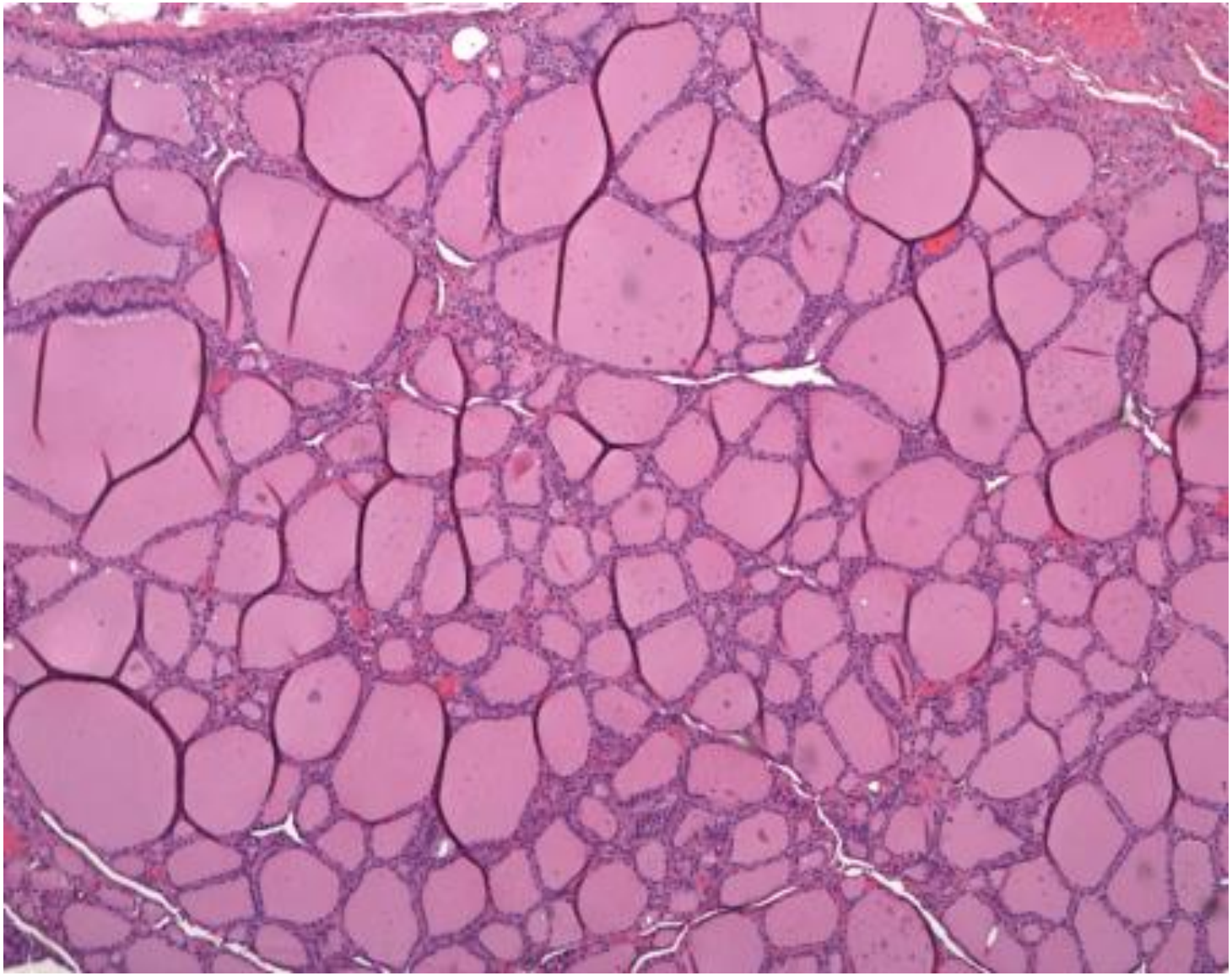

SCHILDDRÜSENPRAXIS
JOSEFSTADT

Zettinig 2015

Zettinig 2015

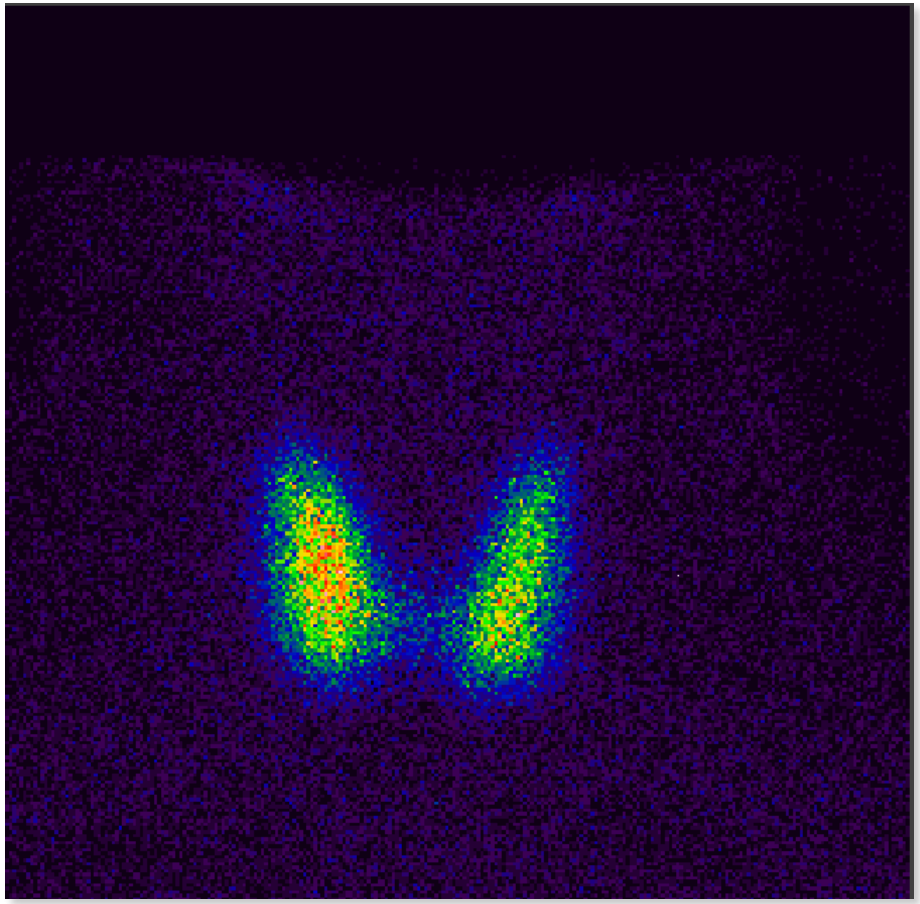

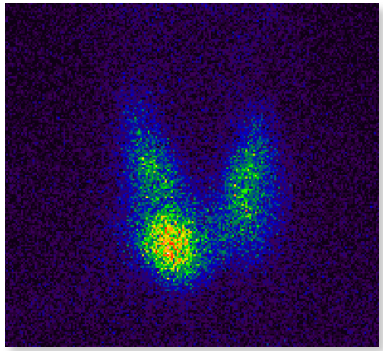

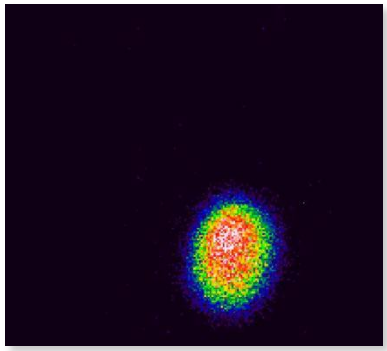

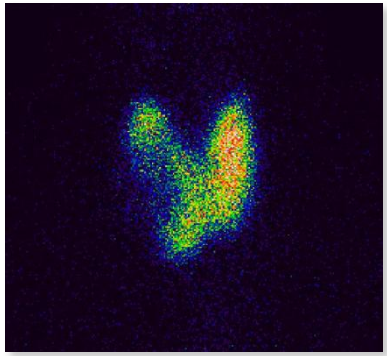

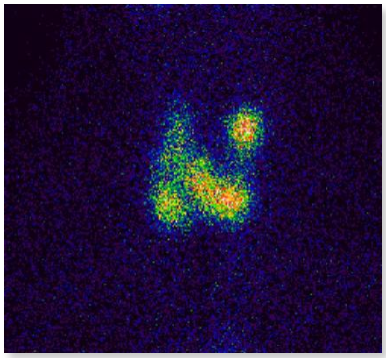

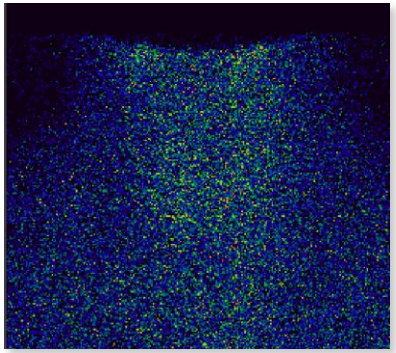

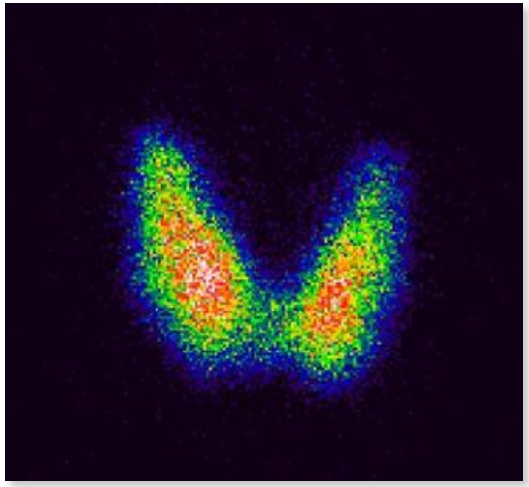

Zettinig 2015

Rückenlage, überstreckter Hals

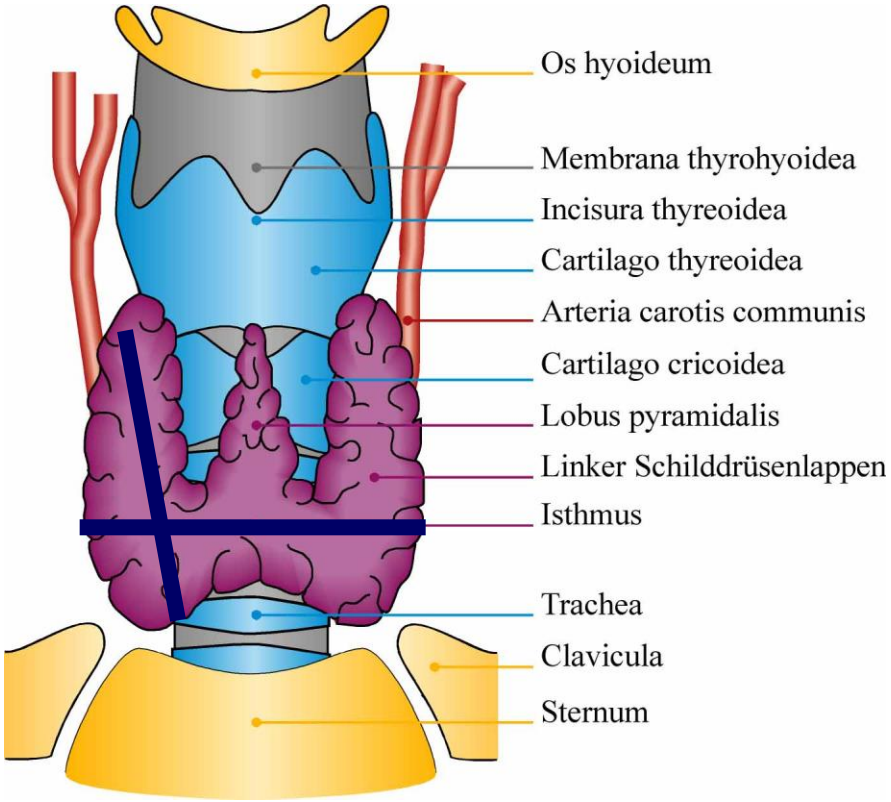

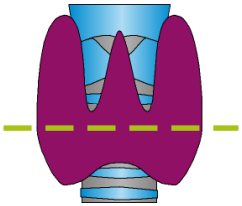

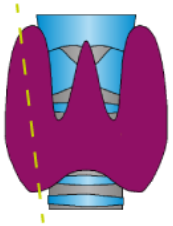

Aus: Zettinig, Buchinger: *Schilddrüse – kurz und bündig,* 3. Auflage 2014.

SCHILDDRÜSENPRAXIS JOSEFSTADT

Zettinig 2015

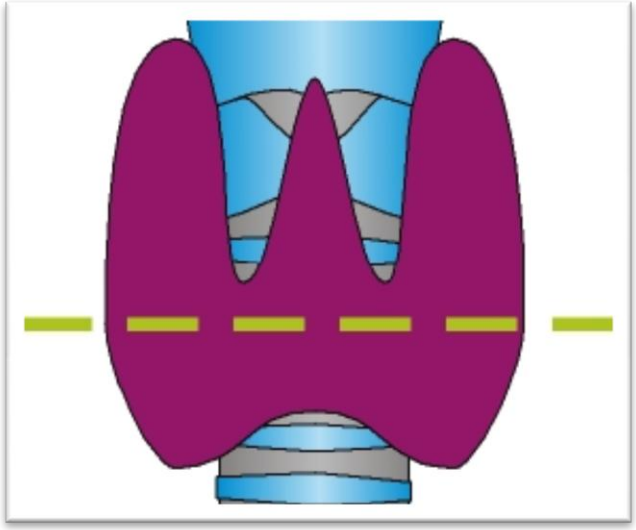

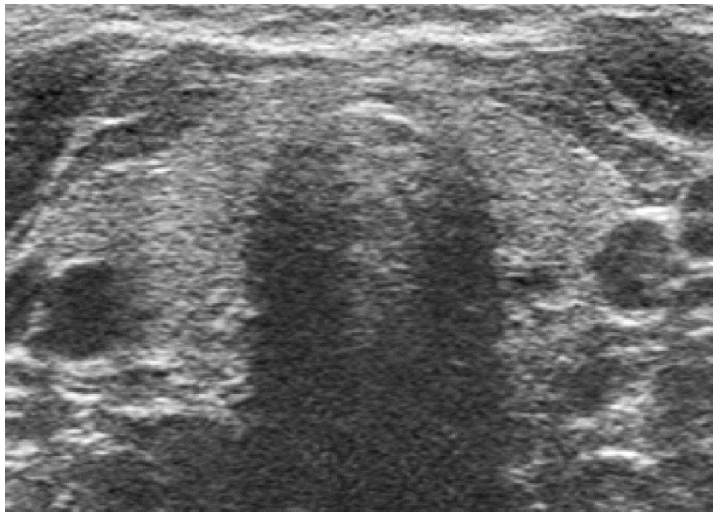

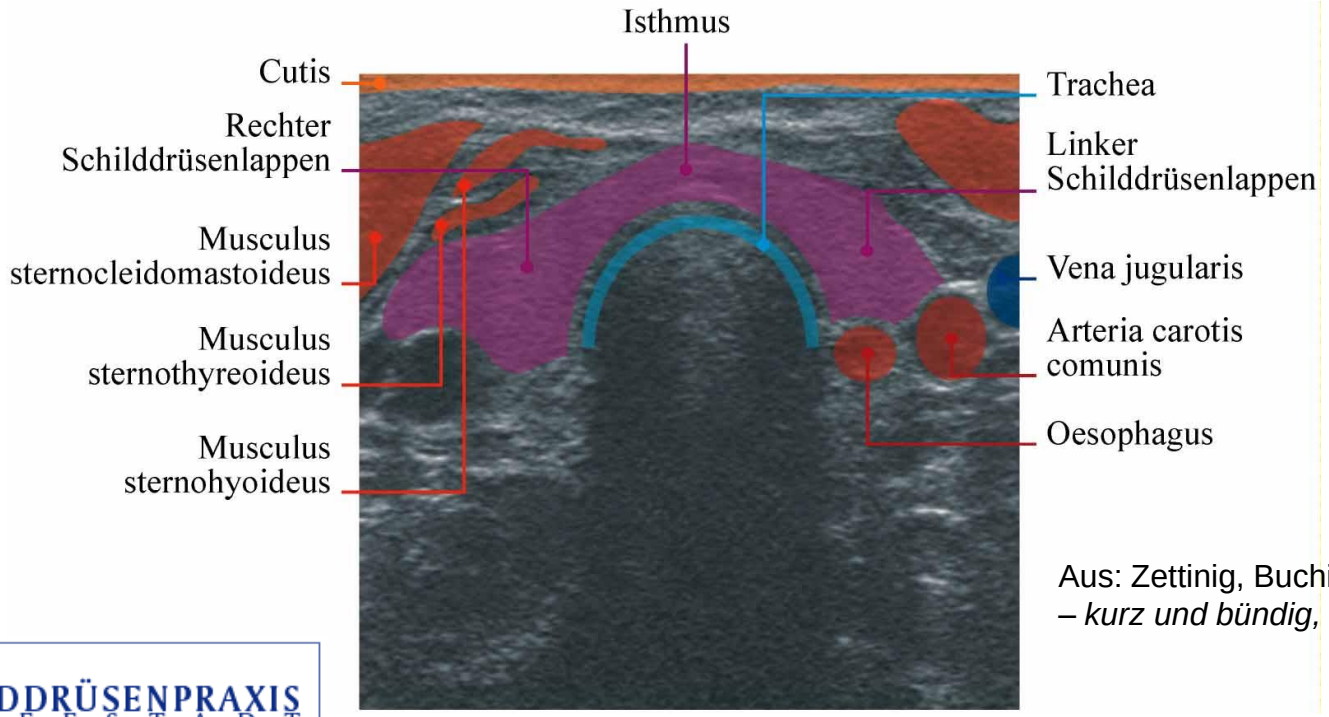

Aus: Zettinig, Buchinger: *Schilddrüse – kurz und bündig,* 3. Auflage 2014.

SCHILDDRÜSENPRAXIS JOSEFSTADT

Zettinig 2015

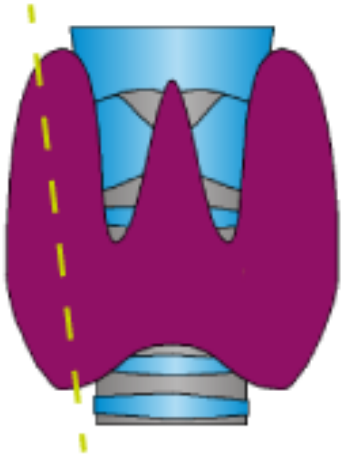

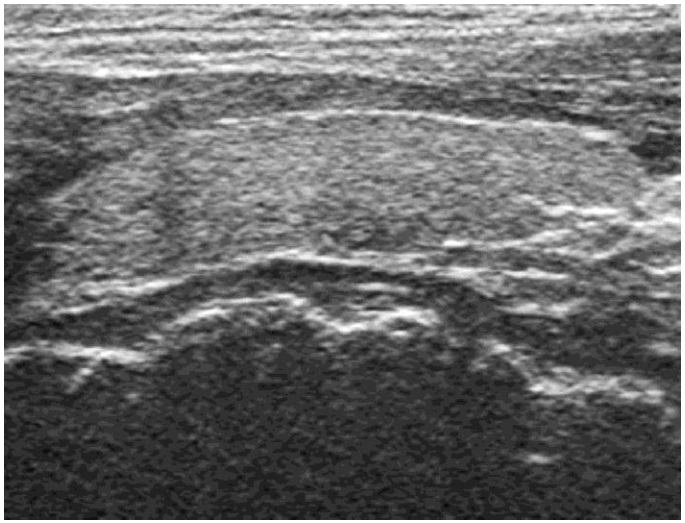

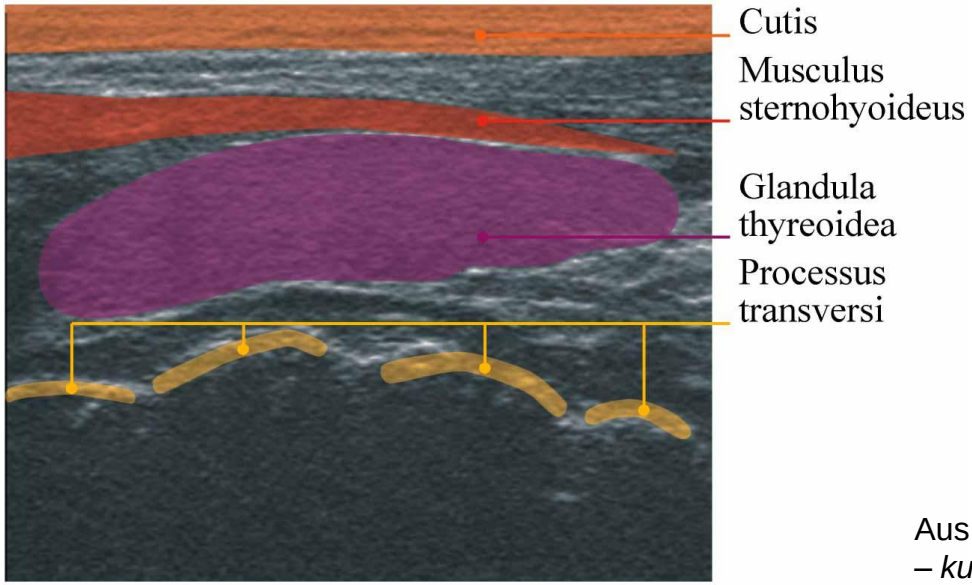

Aus: Zettinig, Buchinger: *Schilddrüse – kurz und bündig,* 3. Auflage 2014.

SCHILDDRÜSENPRAXIS JOSEFSTADT

Zettinig 2015

Volumen

- Berechnung des Lappenvolumens:
- Länge x Breite x Tiefe x 0.5

- Gesamtvolumen (beide Lappen)
- Frauen: 4 - 18 ml
- Männer: 5 - 25 ml

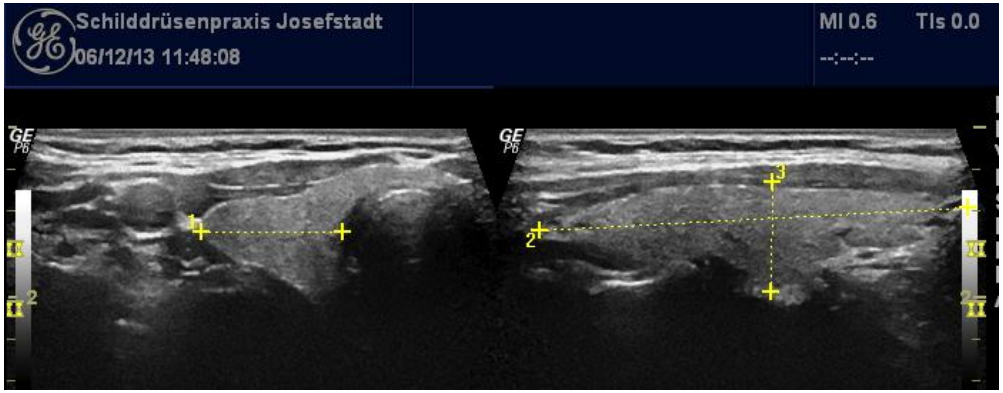

SCHILDDRÜSENPRAXIS
JOSEFSTADT

Zettinig 2015

Echostruktur

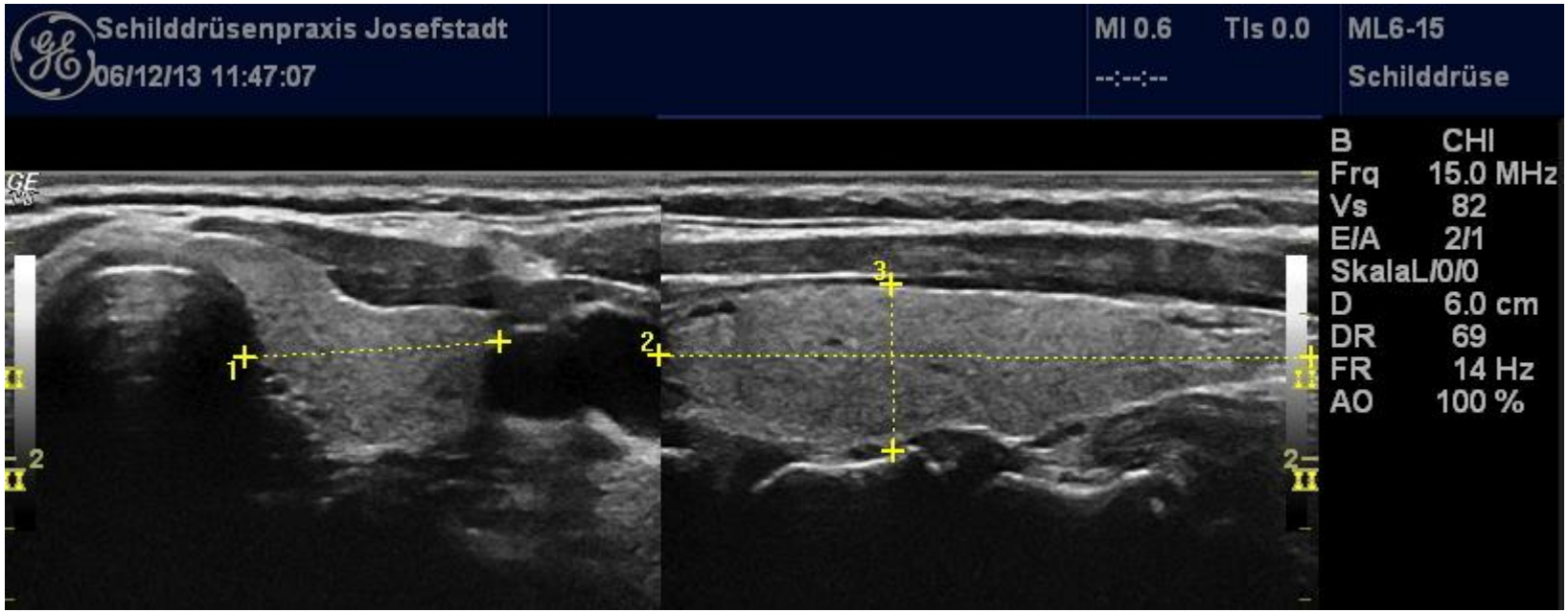

- Regelrechte Follikel
- Homogenes Muster; deutlich echoreicher als Halsmuskulatur

SCHILDDRÜSENPRAXIS JOSEFSTADT

Zettinig 2015

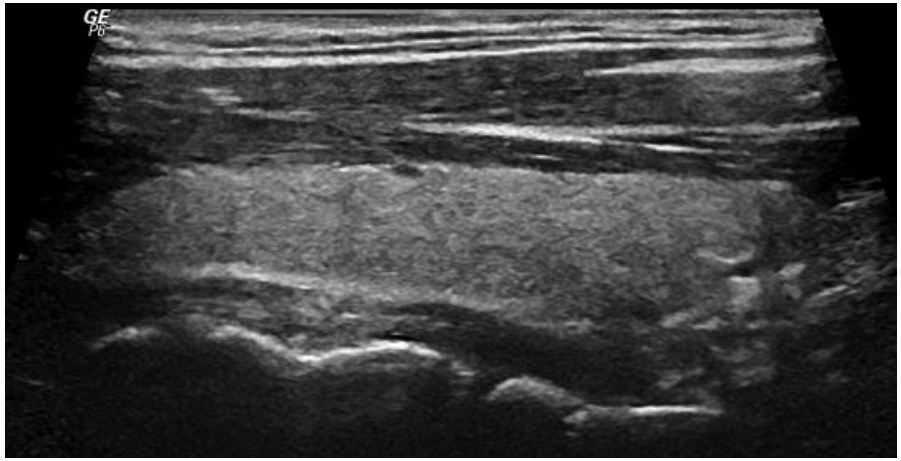

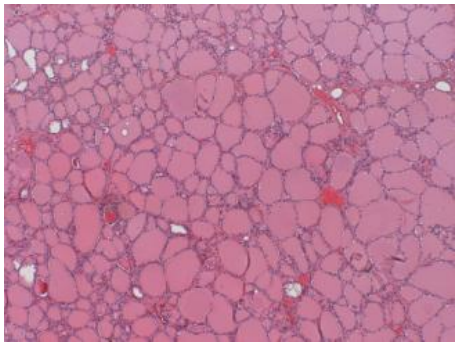

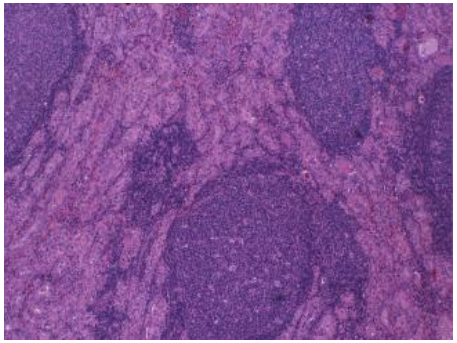

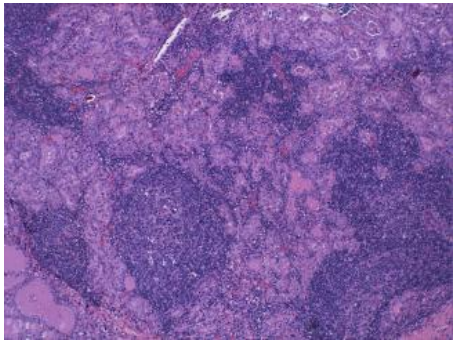

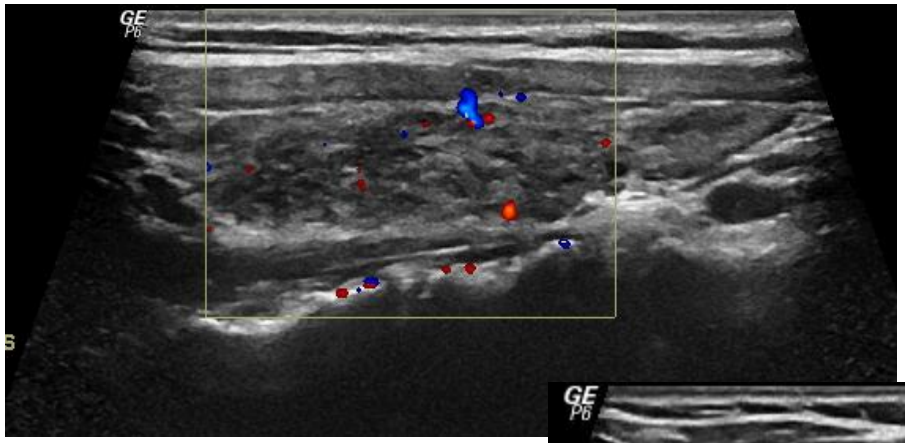

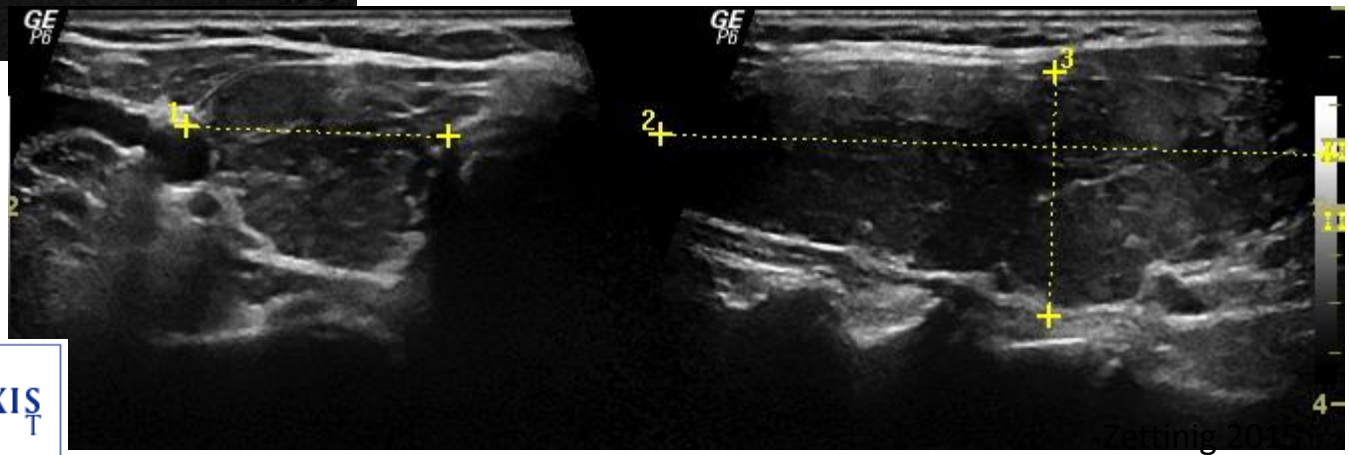

SCHILDDRÜSENPRAXIS
JOSEFSTADT

Zettinig 2015

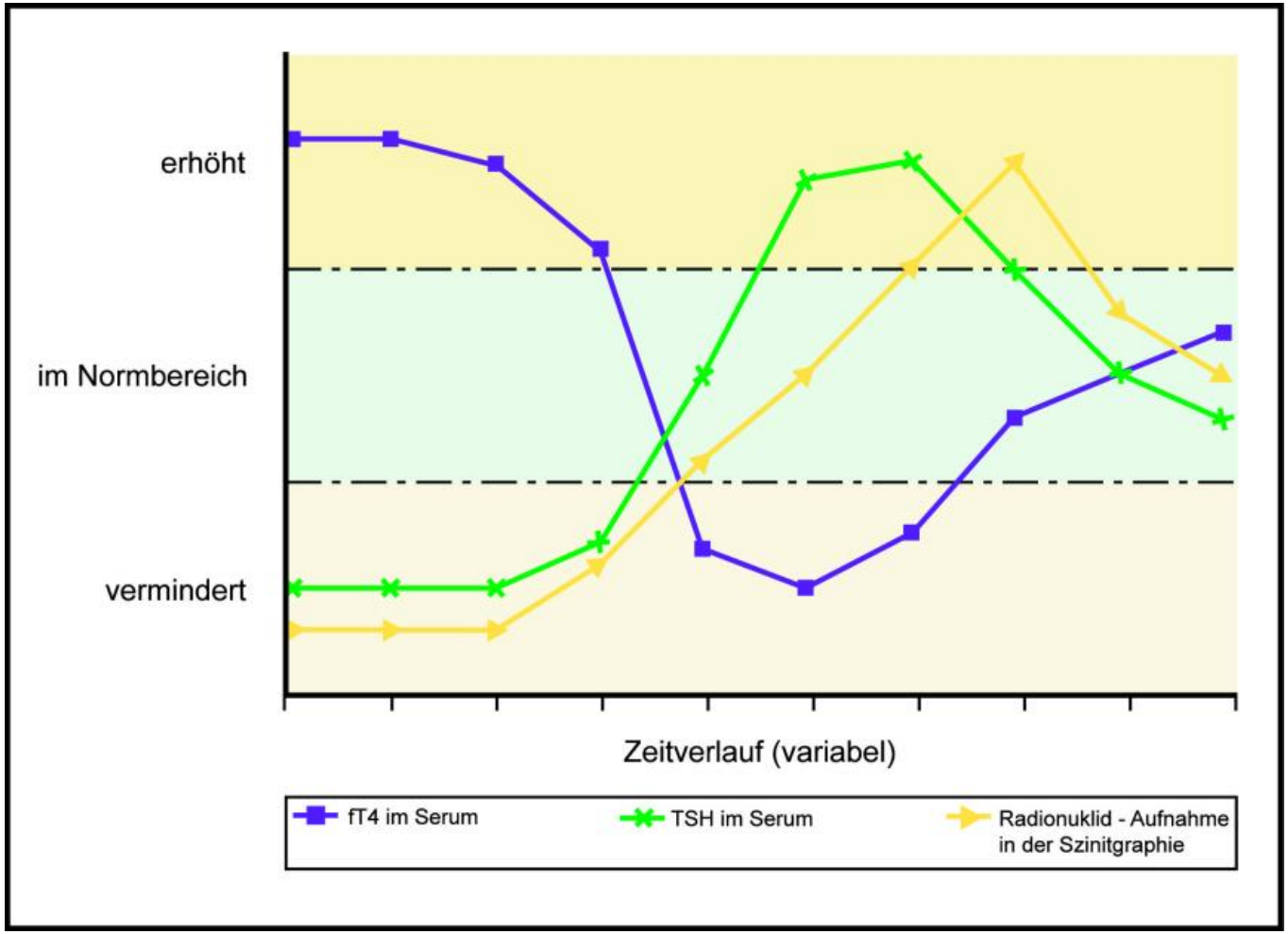

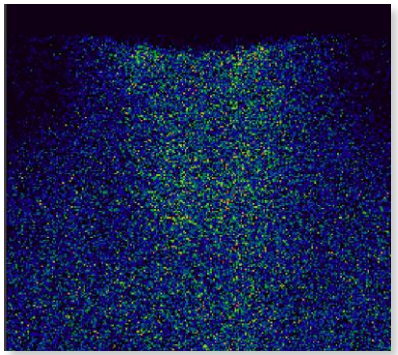

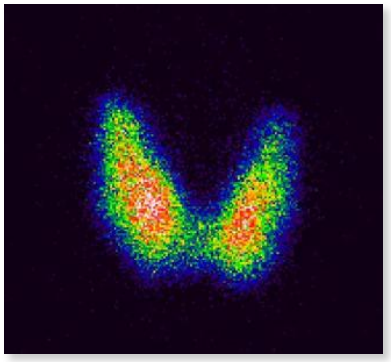

Aus: Zettinig, Buchinger: *Schilddrüse – kurz und bündig,* 3. Auflage 2014.

SCHILDDRÜSENPRAXIS JOSEFSTADT

Zettinig 2015

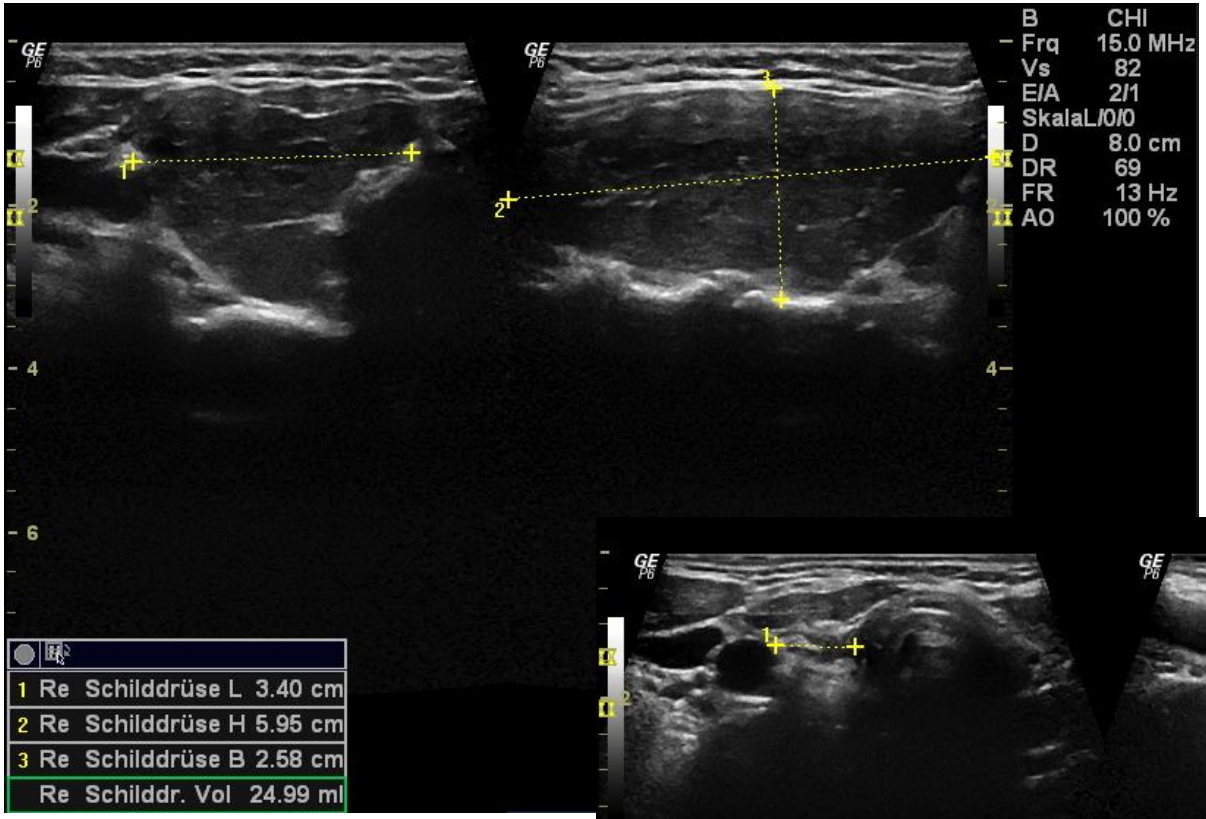

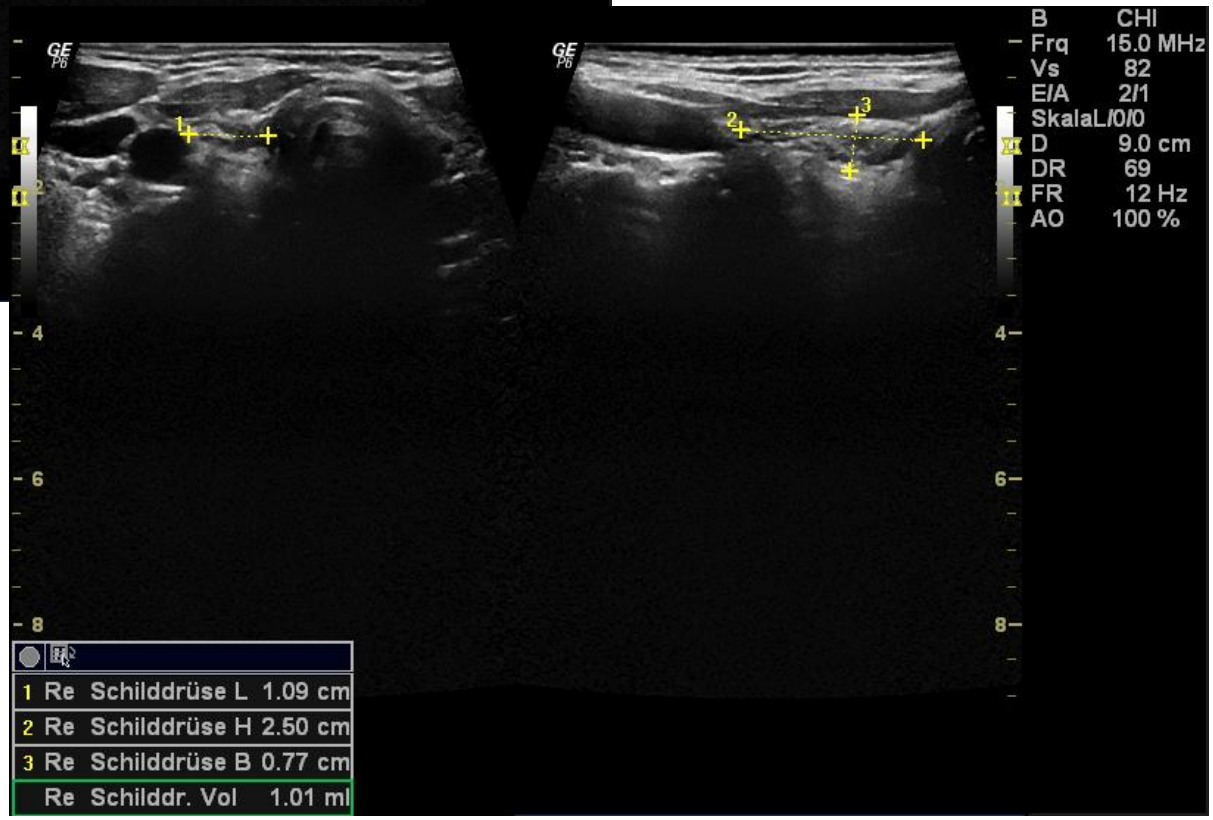

SCHILDDRÜSENPRAXIS
JOSEFSTADT

Zettinig 2015

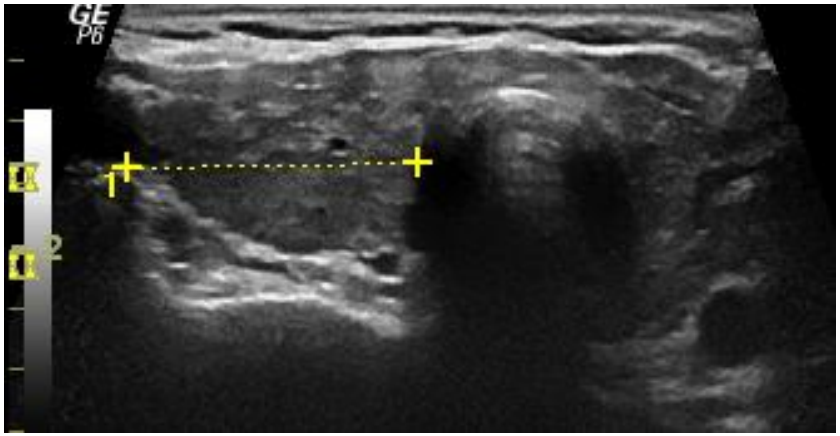

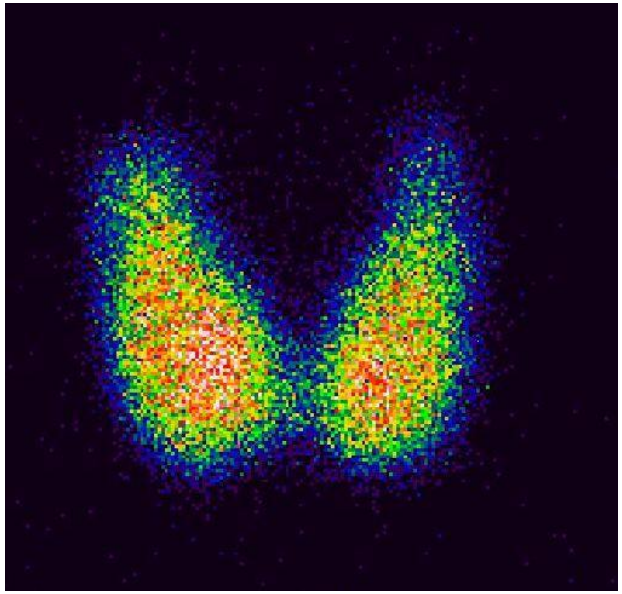

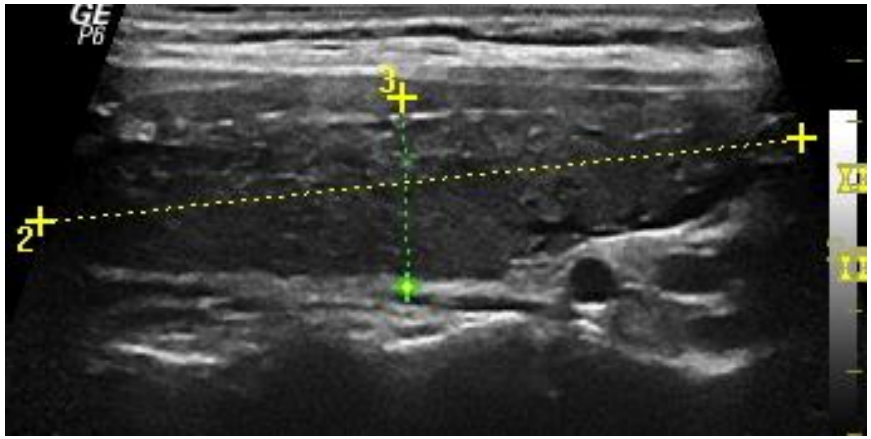

1	Re	Schilddrüse L	2.34 cm
2	Re	Schilddrüse H	6.14 cm
3	Re	Schilddrüse B	1.51 cm
	Re	Schilddr. Vol	10.37 ml

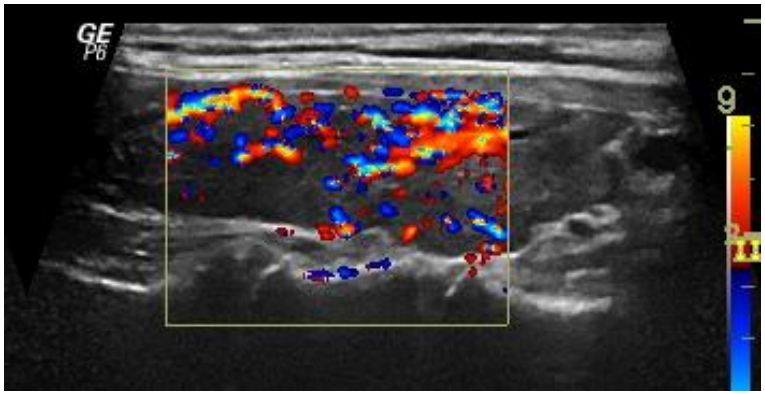

SCHILDDRÜSENPRAXIS
JOSEFSTADT

Zettinig 2015

Schilddrüsenknoten

- Selbst beim Abtasten / Eincremen / Rasieren festgestellt
- Vom Hausarzt palpiert
- Beim Ultraschallscreening entdeckt
- Im Jodmangelgebiet und höherem Lebensalter häufiger
- Prävalenz 20-50%

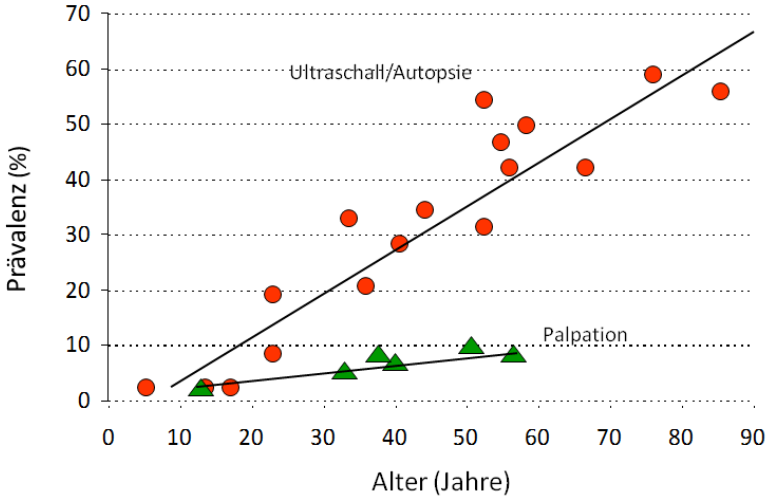

Zettinig 2015

SCHILDDRÜSENPRAXIS
JOSEFSTADT

Epidemiologie

- Prävalenz Schilddrüsenknoten: 20-50%
- Inzidenz Schilddrüsenkarzinom 11/100.000/Jahr
- In Autopsieserien bis 13% Mikrokarzinome
- Mortalitätsrate
  - Männer 0.2-1.2/100.000
  - Frauen 0.4-2.8/100.000
- Diagnostische Herausforderung: Identifizierung der Risikopatienten

SCHILDDRÜSENPRAXIS JOSEFSTADT

Zettinig 2015

Kalter Knoten

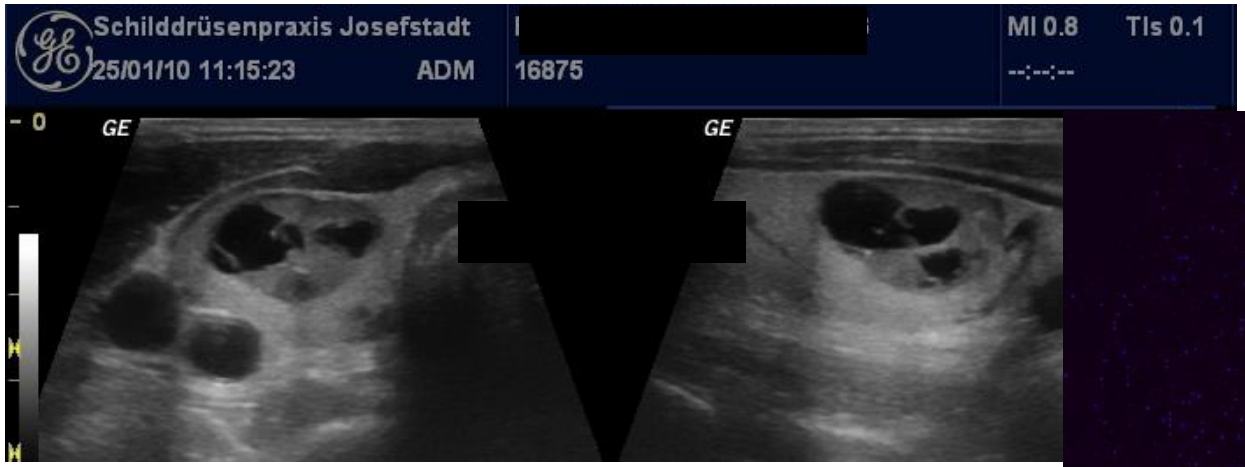

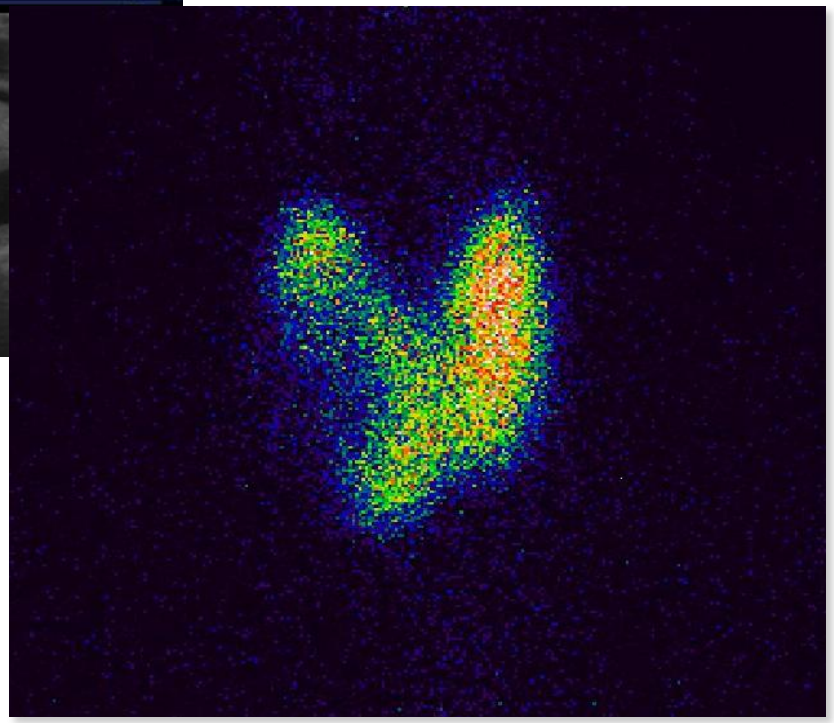

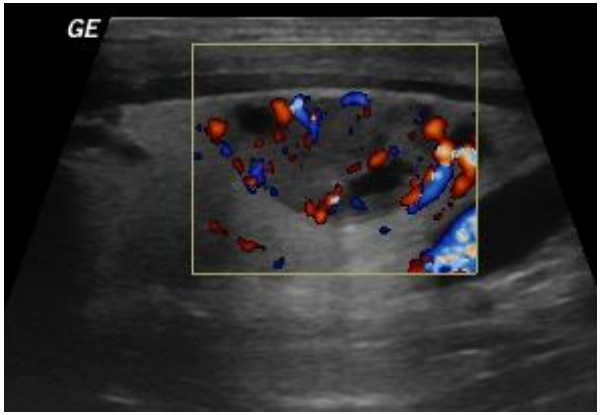

SCHILDDRÜSENPRAXIS
JOSEFSTADT

Zettinig 2015

Knotige Veränderungen - Ätiologie

- Kolloidknoten (hyperplastisch-regressiv)
- Adenom
- Zystisch degeneriertes Adenom
- Blutungszyste
- Funktionelle Autonomie
- "Kalter" Knoten
- Schilddrüsen-Karzinom

Zettinig 2015

Knotige Veränderungen - Ätiologie

- Herdförmige Ansammlung von Entzündungszellen bei Thyreoiditis
- Lymphom
- Nebenschilddrüsenadenom
- Lipom, Neurinom etc.
- Lymphknoten
- Metastase intrathyreoidal

Zettinig 2015

Abklärung - Möglichkeiten

- Anamnese
- Inspektion
- Palpation
- Sonographie
- Szintigraphie
- Labor
- Weitere Bildgebung
- Zytologie

Beschreibung - 1

- Solider Knoten
- Zyste
- Zystisch degenerierter Knoten
  - Ungefähre Angabe des zystischen Anteils
- Größe
  - Länge, Breite, Tiefe
  - ev. Volumen

Beschreibung - 2

- Lage
  - zentral / randständig
  - Lappen, Pol, oberes, mittleres kaudales Drittel, Isthmus
- Kalk
  - keiner, grobschollig
  - Mikroverkalkungen
- Echogenität
  - echogleich/echoreich
  - echoarm
- Halo
  - gut abgrenzbar
  - fehlend/unregelmäßig
- Begrenzung
  - glatt
  - irregulär
- Blutfluss
  - intranodulär niedrig
  - intranodulär hoch
  - peripher

SCHILDDRÜSENPRAXIS JOSEFSTADT

Zettinig 2015

Sonomorphologische Malignitätskriterien

Schallmuster	Unverdächtig	Suspekt
Echotextur	echogleich u. -reich	echoarm
Kalk	ohne, grobschollig	Mikrokalk
Halo	gut abgrenzbar	fehlend/unregelm.
Begrenzung	Glatt	irregulär
Form / Lage	längsoval	quer zu Längsachse
Blutfluß	intranodulär niedrig	intranodulär hoch

SCHILDDRÜSENPRAXIS
JOSEFSTADT

Zettinig 2015

Dopplersonographie

- Oft vermehrte Durchblutung im Randbereich benigner Knoten (Halo)
- Intranodulär gesteigerter Blutfluss Malignitätskriterium
- Unterscheidung "heisser" bzw. "kalter" Knoten sowie benigne bzw. maligne jedoch dopplersonographisch NICHT möglich!!

Identifikation von unabhängigen Faktoren

- Solide Komponente
- Hypoechogenität
- Deutliche Hypoechogenität
- Mikrolobuli bzw. unregelmäßiger Rand
- Mikrokalk
- More tall than wide

Kwak et al., Radiology 2011:
•Prospektiv
•8 Monate
•FNA in 3674 Knoten in 3414 Pat.

SCHILDDRÜSENPRAXIS
JOSEFSTADT

Zettinig 2015

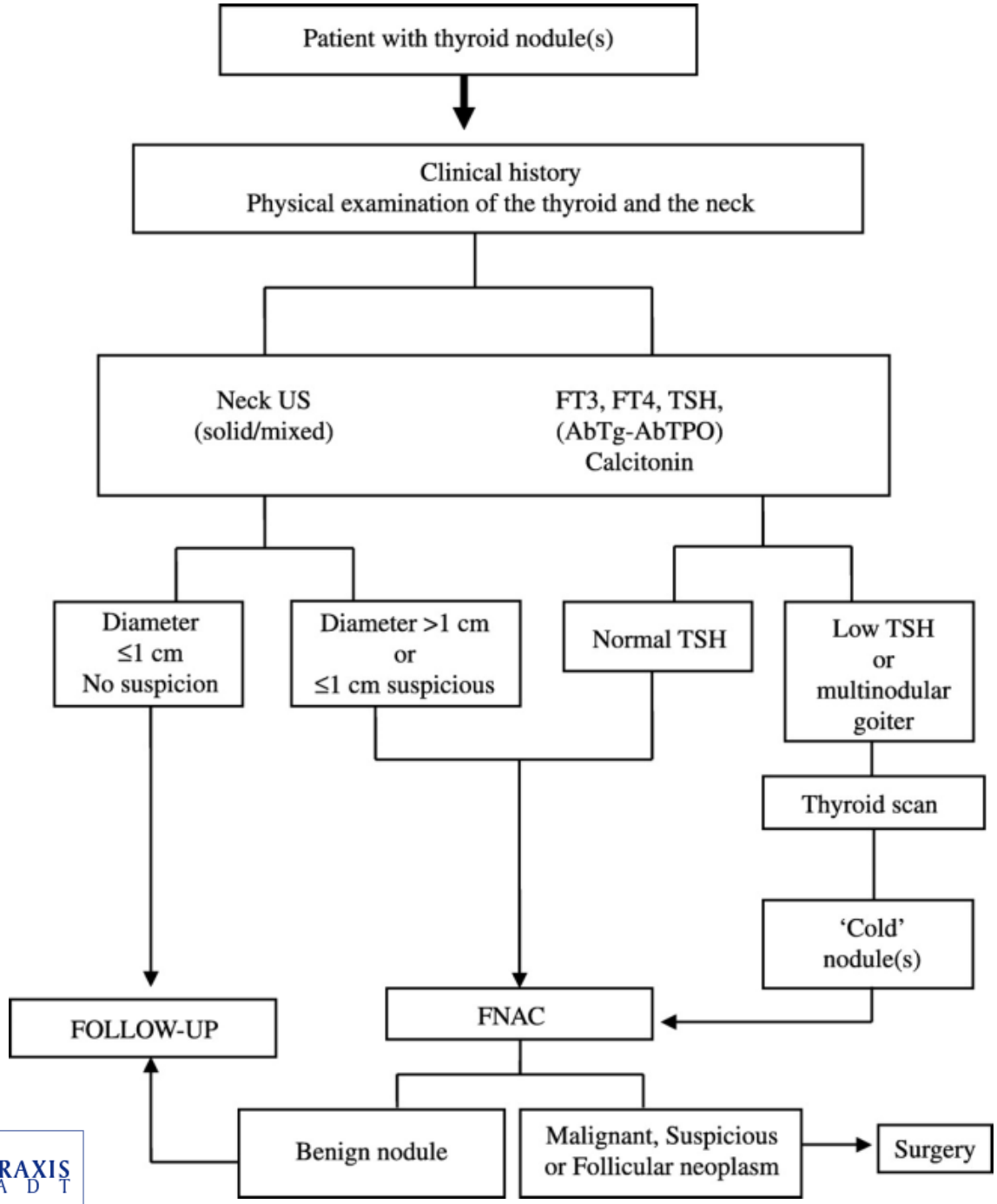

SCHILDDRÜSENPRAXIS
JOSEFSTADT

Zettinig 2015

SD Knoten

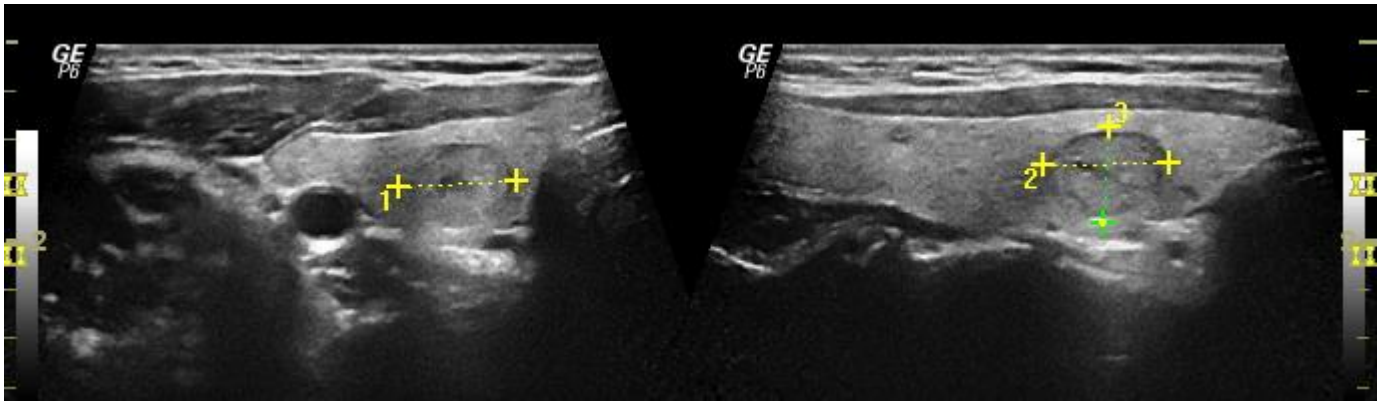

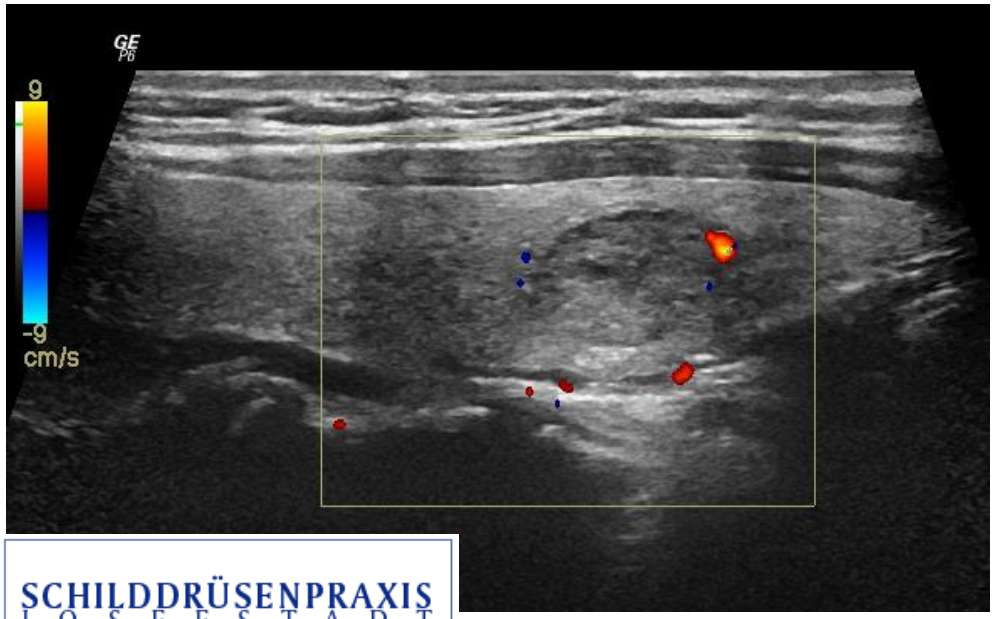

SCHILDDRÜSENPRAXIS
JOSEFSTADT

Zettinig 2015

Zyste

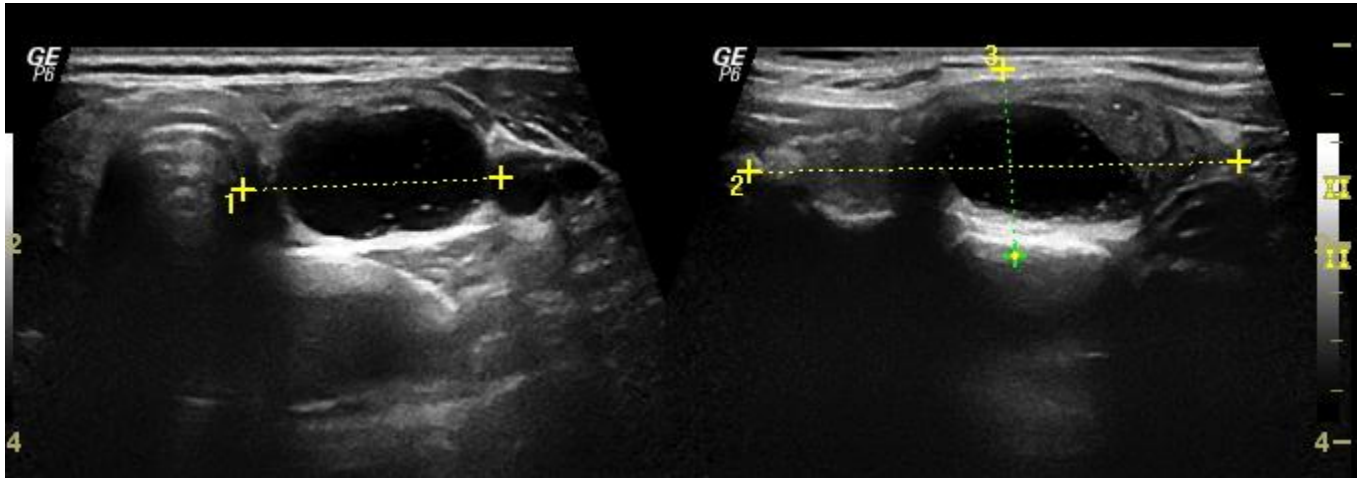

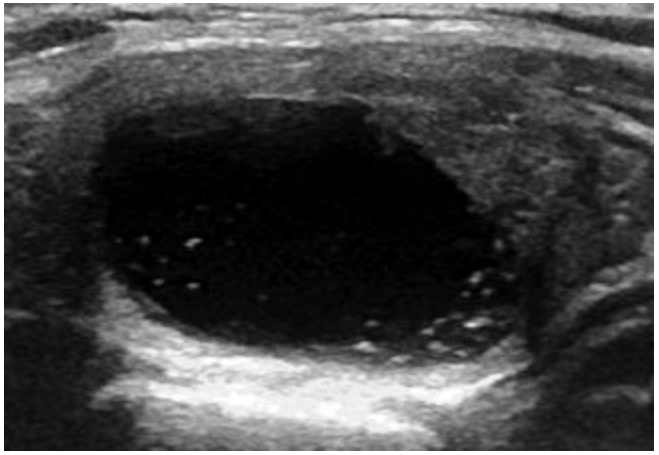

Zettinig 2015

SCHILDDRÜSENPRAXIS
JOSEFSTADT

Zyste

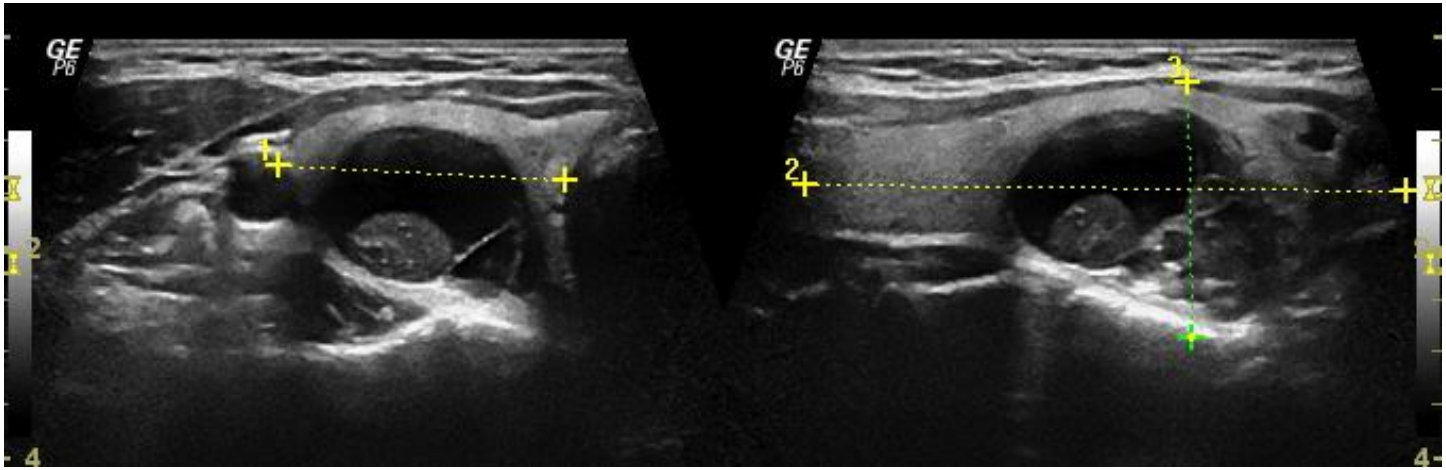

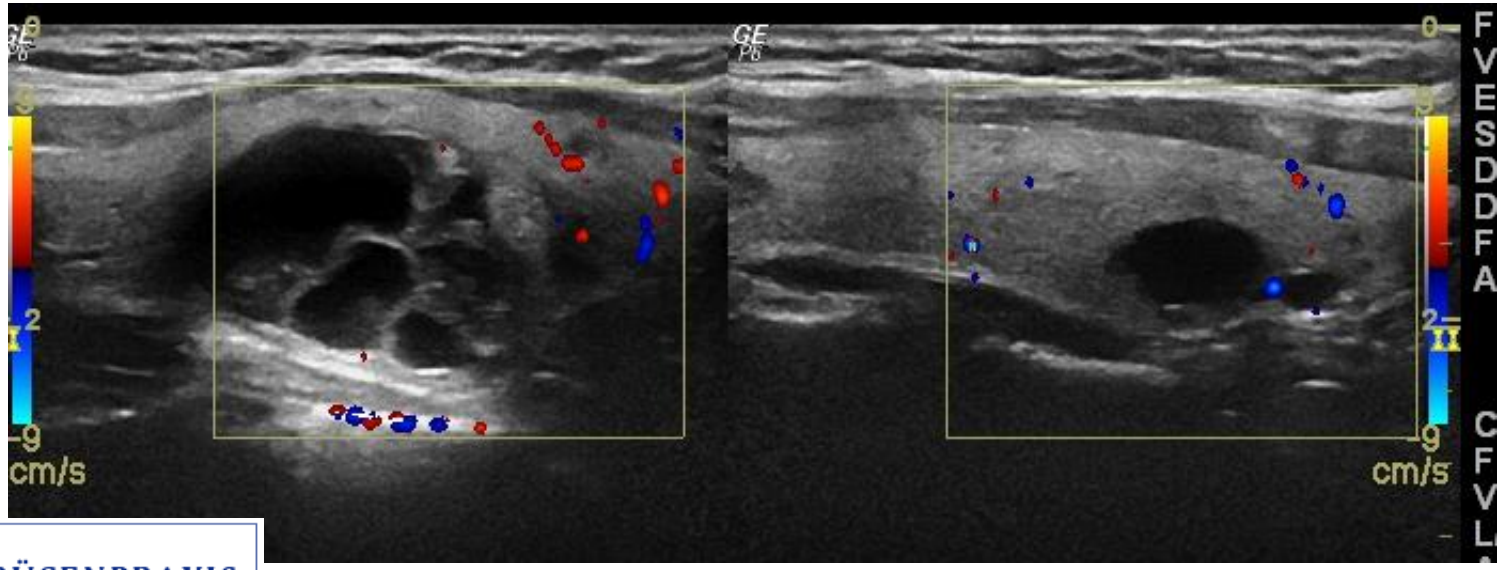

SCHILDDRÜSENPRAXIS
JOSEFSTADT

Zettinig 2015

Spongiformer Knoten

Echoarmer Knoten

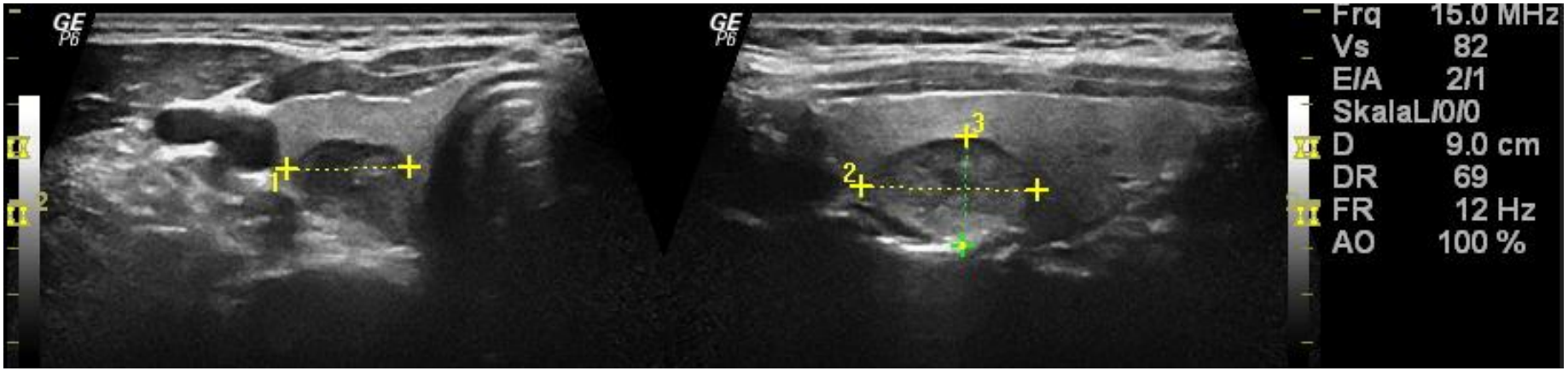

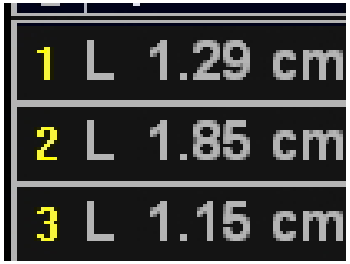

SCHILDDRÜSENPRAXIS
JOSEFSTADT

Zettinig 2015

Knoten „more tall than wide“

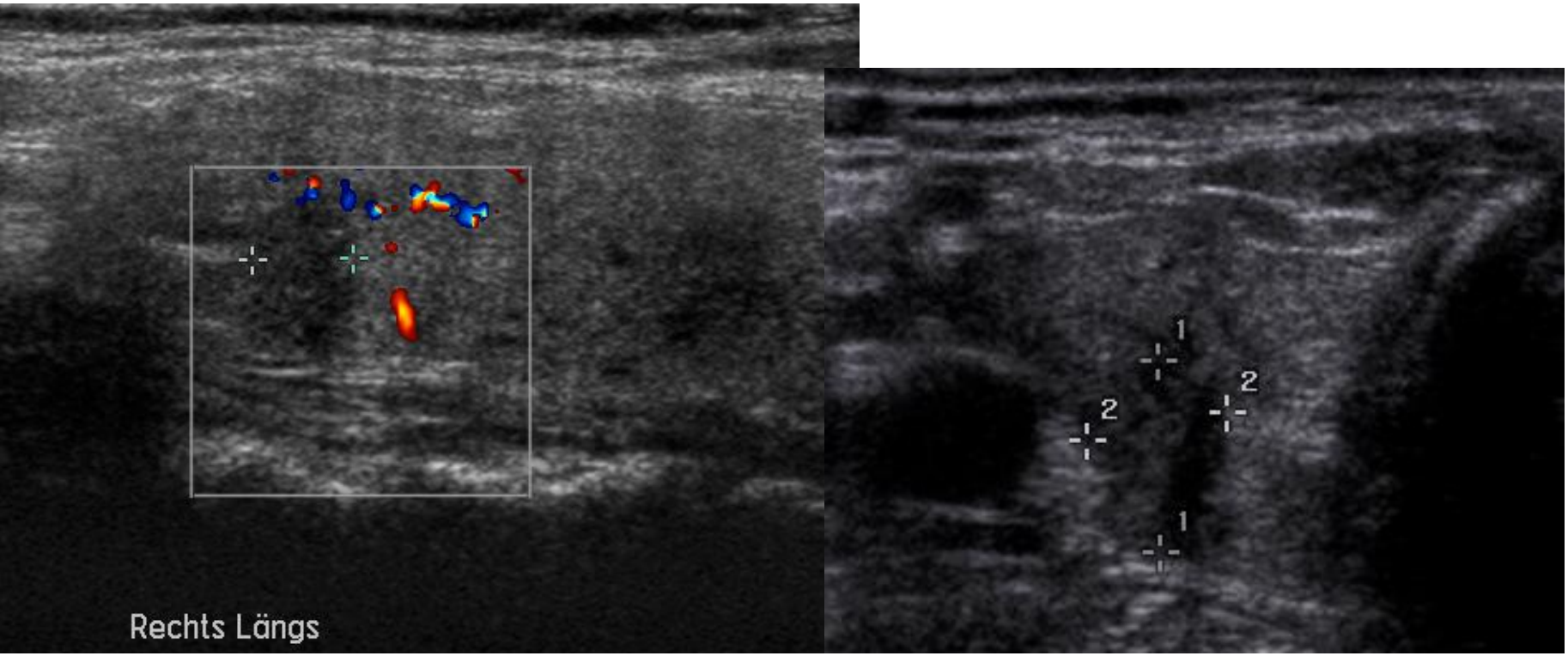

Pap. Ca

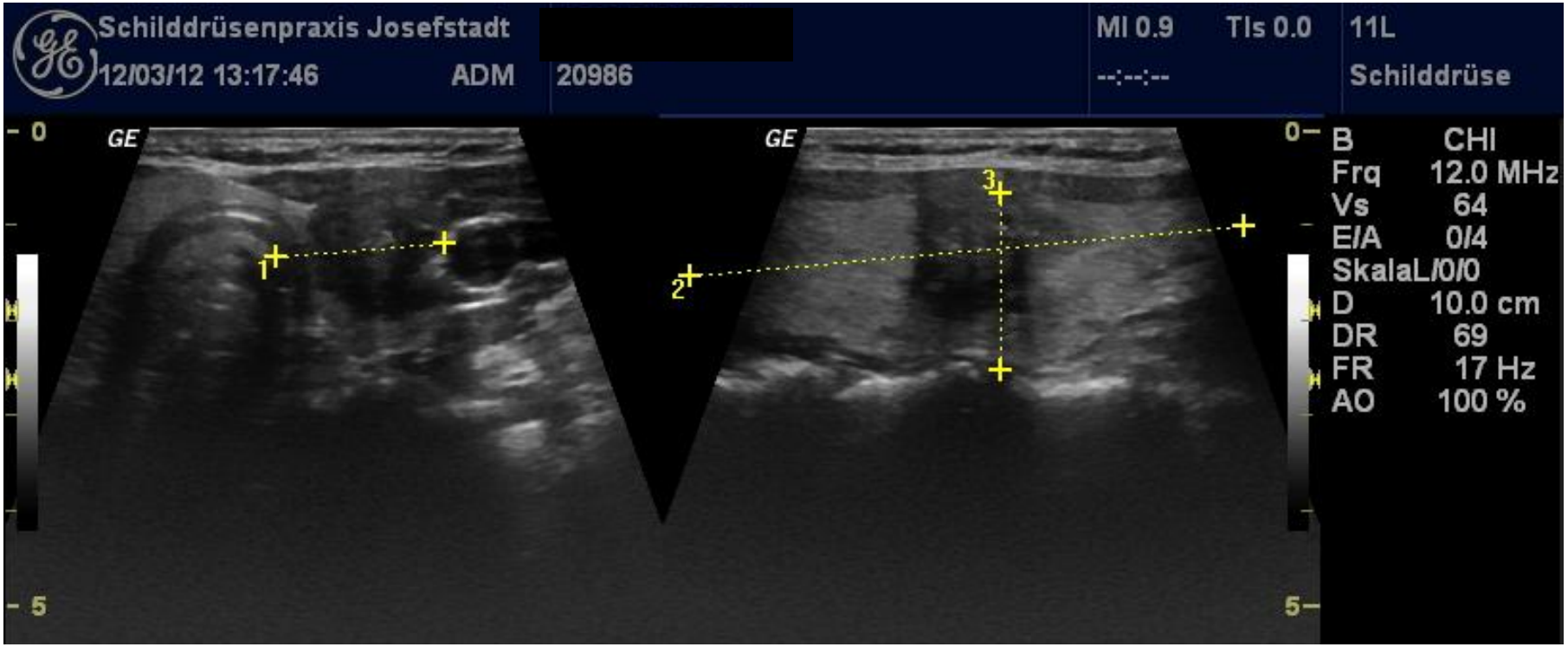

SCHILDDRÜSENPRAXIS
JOSEFSTADT

Zettinig 2015

Gleicher Patient

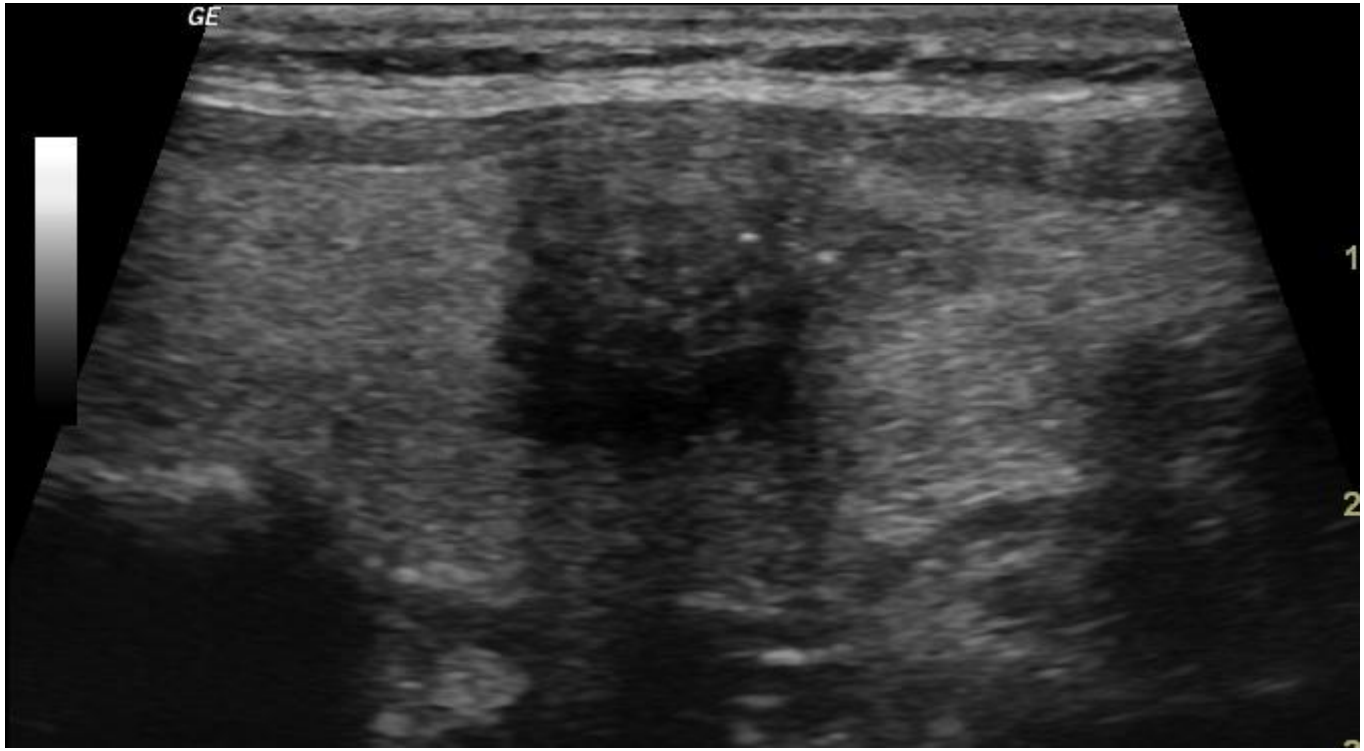

SCHILDDRÜSENPRAXIS
JOSEFSTADT

Zettinig 2015

Autonomes Adenom

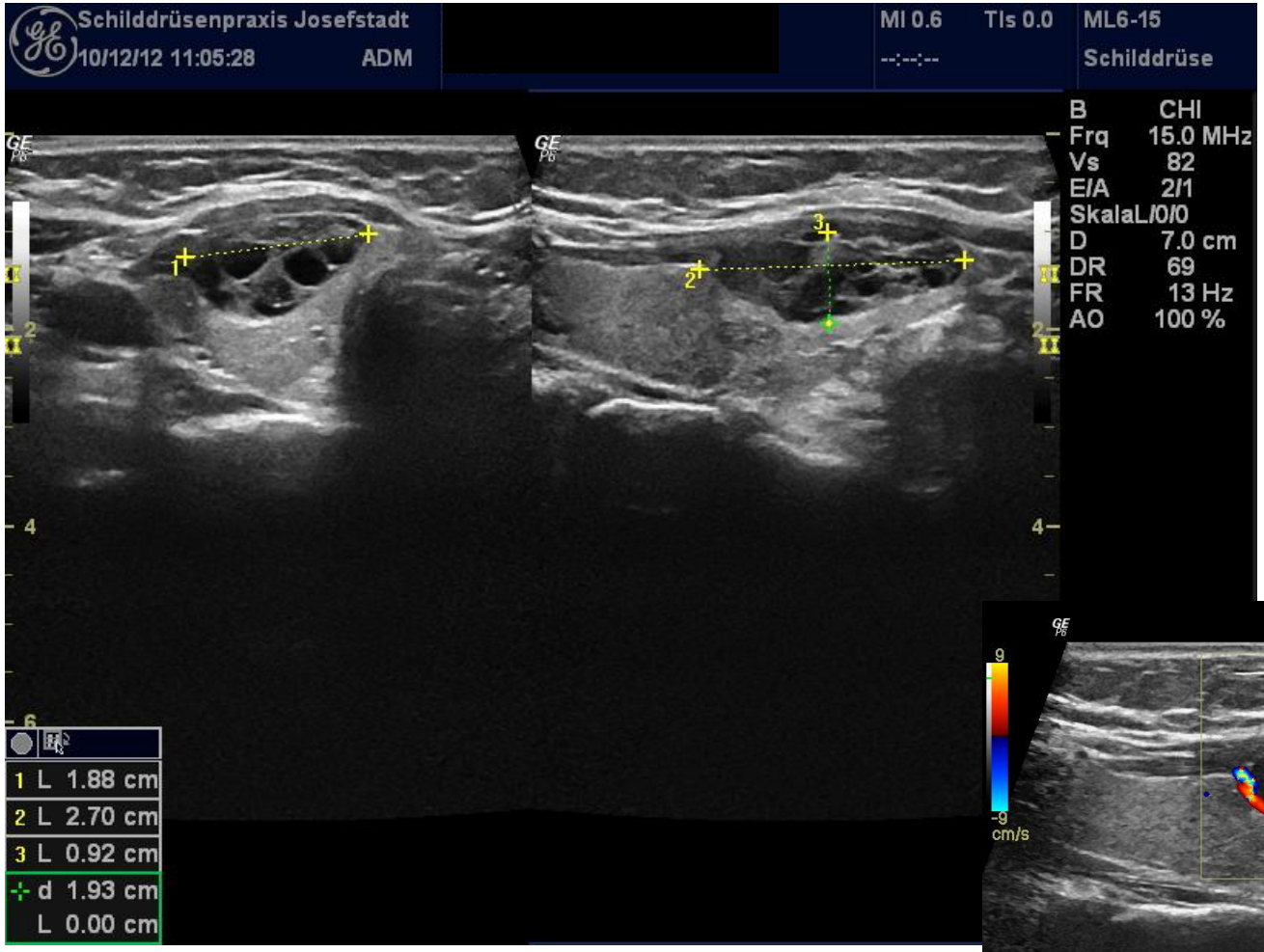

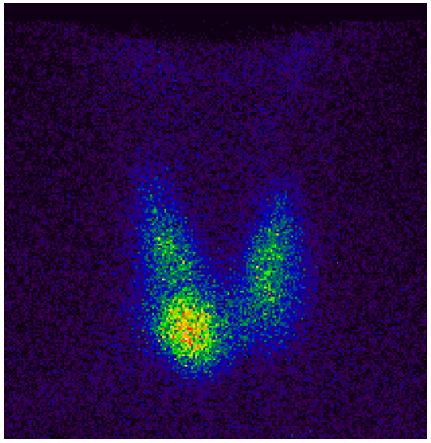

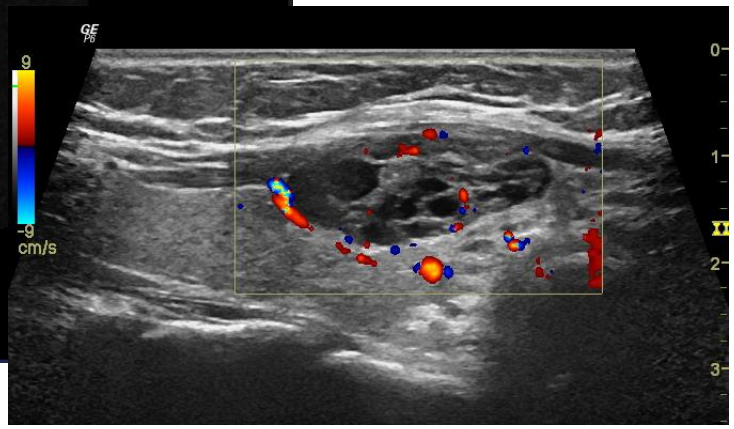

SCHILDDRÜSENPRAXIS
JOSEFSTADT

Zettinig 2015

SCHILDDRÜSENPRAXIS
JOSEFSTADT

ÖSTERREICHISCHE
SCHILDDRÜSENGESELLSCHAFT
AUSTRIAN THYROID ASSOCIATION

www.schilddruesengesellschaft.at

www.schilddruesenforum.at

Univ. Doz. Dr. Georg ZETTINIG
Facharzt für Nuklearmedizin
Arzt für Allgemeinmedizin
Laudongasse 12/8, 1080 Wien
Tel.: 01 403 29 20
termin@schilddruesenpraxis.at
www.schilddruesenpraxis.at

Zettinig 2015